

Kaliks divertikülü taşlarında retrograd intrarenal cerrahinin etkinliği

Effectiveness of retrograd intrarenal surgery at stones of calix diverticulum

İbrahim Karabulut¹, Ali Haydar Yılmaz², Mahmut Koç², Erdem Koç³, Fevzi Bedir¹, Şaban Oğuz Demirdöğen⁴

¹Bölge Eğitim ve Araştırma Hastanesi, Üroloji Kliniği, Erzurum

²Bilecik Devlet Hastanesi, Üroloji Bölümü, Bilecik

³Yıldırım Beyazıt Üniversitesi Yenimahalle Eğitim ve Araştırma Hastanesi, Üroloji Kliniği, Ankara

⁴Atatürk Üniversitesi Tıp Fakültesi Üroloji Anabilimdalı, Erzurum

Özet

Amaç: KD(Kalisiel Divertikül) taşlarının nadir görülmesi belli bir tedavi protokolü oluşturulmasının önündeki en büyük engeli teşkil etmektedir. Kliniğimizde son bir yıl içinde KD ve taşları nedeni ile RIRS yapıp kaliks boynu laser ablasyonu ile dilate edilen 15 hastayı literatür eşliğinde sunmayı amaçladık

Gereç ve Yöntem: Nisan 2015 ve Nisan 2016 tarihleri arasında KD nedeni ile RIRS yapılan veya RIRS esnasında KD tespit edilen 15 hastanın verileri retrospektif olarak tarandı

Bulgular: Ortalama taş boyutu 11,2 mm'idi. Hastaların yaş ortalaması 52,5 yıl, body mass indeks ortalaması; 26,5 idi. Ortalama işlem süresi 42,3 dk idi. 6. haftada yapılan değerlendirmede 9 hastada komplet taşsızlık sağlandığı tespit edildi. Tek seansta taşsızlık oranı %60 olup literatür ile bağdaşmaktadır.

Sonuç: Teknolojide ki gelişmelere paralel olarak minimal invaziv yöntemlerde gelişmeler KD tedavi protokollerini etkilemiştir. Tedavide RIRS' da esas, taşın ekstrakte edilmesi ve divertül ağzının genişletilmesidir. KD uygun tedavinin belirlenebilmesi ve üstünlüklerinin kıyaslanabilmesi açısından prospektif çok merkezli çalışmalara ihtiyaç duyulmaktadır.

Anahtar Kelimeler: Divertikül, fleksibl, kaliks, taş

Abstract

Aim: A great obstacle for developing a certain treatment protocol that KD (calix diverticulum) stones occurrence is rare. It is aimed that 15 patients with KD and its Stones dilated by doing RIRS and ablating calyx colum laser are presented with its literature in last one year in our clinic.

Material and Method: Data about 15 patients by doing RIRS or finding KD during RIRS between April 2015 and April 2016 scanned retrospectively.

Findings: Average size of Stones was 11.2 mm. Average age of patients was 52.5 years and body mass index of patients was 26.5. Average operation time was 42.3 min. It is determined that complete stoneless achieved in 9 patients when evaluated in 6.th week. The rate of stoneless in one session is 60 % and it is compatible with literature

Results: In parallel with improvement in technology, the developments in minimal invasive methods have affected KD treatment protocols. Basically, in treatment RIRS stone extracted and diverticulum rim dilated. There is a need for prospective multiple center studies as to determine the suitable KD treatment protocols and to compare its advantages.

Keywords: Diverticular, flexible, calyx, stone

Geliş tarihi (Submitted): 02.02.2017

Kabul tarihi (Accepted): 24.04.2017

Yazışma / Correspondence

Dr. Ali Haydar Yılmaz
Bilecik State Hospital Department of
Urology Bilecik, Turkey
Tel: +90 532 685 4943
Fax: +90 228 212 5798
E-mail:alicerrahcom@yahoo.com

Giriş

İlk olarak 19. yüzyılın başında Rayer tarafından tanımlanan kaliks divertikülü (KD) , renal parankimdeki konjenital gelişim anomalisi sonucu ortaya çıkan ürotel-yumla döşeli nonsekretuar bir kavitedir(1). Sıklıkla dar bir boyunla komşu kalikslere açılır ve retrograd yolla idrar ile dolar. Daha nadir olarak gözlenen edinsel formu ise taş oluşumuna sekonder veya metabolik hastalıklara bağlı olarak oluşabilmektedir(2).

Intravenöz pyelografi (IVP) serilerinde saptanma oranı %0,21-0,45 arasında olup sık karşılaşılan bir patoloji değildir KD(3). Cinsiyetler arasında görülme sıklığı açısından farklılık göstermektedir. Böbrek' te yerleşim lokalizasyonu değişiklik göstermekle beraber en sık üst pol (%70) lokalizasyonunda görülmektedir(4).

İki farklı çeşit KD mevcuttur(5):

1. Tip KD: Minör kaliks yerleşimli olup sıklıkla üst pol yerleşimlidir. En sık karşılaşılan tiptir. Boyut açısından küçük olur belirti vermeme eğilimindedir.

2. Tip KD: Major kaliks yerleşimlidir ve santral yerleşimlidir.

Bu sınıflandırmanın dışında Dretler tarafından endoskopik görünümüne göre sınıflandırma yaparak KD tipleri göre tedavi alternatiflerinde bulunmuştur(6). Dretler' e göre; 1) Geniş boyunlu (ESWL) 2) Dar ve kısa boyunlu(Retrograf intrarenal cerrahi),3)Dar ve uzun boyunlu (perkütan nefrolitotomi), 4) Kapalı boyunlu olarak sınıflandırmıştır.

KD sıklıkla asemptomatik olmakla beraber hematüri, renal kolik, sık tekrarlayan idrar yolu enfeksiyonu ile başvurabilmektedir. KD lerde taş sıklığı %10-50 arasında değişmektedir(7). KD tedavi endikasyonları; taş oluşumu, tekrarlayan enfeksiyon, hematüri ve parankime basıdır.

Nadir görülen KD taşlarında tedavi seçenekleri hakkında fikir birliği bulunmamaktadır. Cerrahi tedavi endikasyonu konduktan sonra tercih edilebilecek bir çok yaklaşım bulunmaktadır. Hangi yaklaşımın daha iyi olduğu divertikülün ve taşın niteliğine göre değişiklik göstermektedir. Günümüzde standart tedavi endoskopik olarak taşa müdahale divertikül boynunun genişletilmesi ve mukozanın fulgure edilmesidir.

Biz burada kliniğimizde son bir yıl içinde KD ve taşları nedeni ile RIRS yapıp kaliks boynu laser abasyonu ile dila edilen 15 hastayı literatür eşliğinde sunmayı amaçladık.

Gereç ve Yöntem

Nisan 2015 ve Nisan 2016 tarihleri arasında KD nedeni ile RIRS yapılan veya RIRS esnasında KD tespit edilen 15 hastanın veriler retrospektif olarak tarandı. Hastaların 9 tanesi kadın 6 tanesi erkek idi. Hastaların tamamında KD taşı vardı. 9 hastanın RIRS öncesi başarısız şok dalga litotripsi (SWL) öyküsü mevcuttu.

Yapılan işlemler öncesi 9 hastada görüntüleme olarak direkt üriner sistem grafi(DSÜG) ve üriner sistem ultrasonografi mevcuttu. 6 hastada ise kontrastsız spiral tomografi ile değerlendirildi (Resim 1).

RIRS işlemi 9,5 f fleksibl üreterorenoskop (URS) kullanılarak yapıldı. KD ağızları 275 nm holmium laser kullanılarak ablate edildi ve taşlara müdahale edildi. KD tamamı dar ve kısa boyunlu olup 12 üst pol 3 tanesi orta pol yerleşimli idi. Taşsızlığa 6 hafta sonra yapılan radyolojik (Üriner USG, DSÜG) değerlendirme ile karar verildi.

Retrograd İnrarenal Cerrahi Tekniği

Litotoimi pozisyonun da hastalara spinal ve / veya genel anestezi yapıldı.

Hastaların tamamına üreteral akses seath konuldu. Üç hastada üreter darlığı nedeni ile D-J stent konularak RIRS ikinci seansta yapıldı.

Hastaların tümünde KD ağızı holmium laser ile ablate edildi. KD ağızı yeterli genişliğe ulaşınca içine girilerek holmium laser yardımı ile taşlar kırıldı. Taşlar 3f 4.0 wire basket katetri yardımı ile KD dışına alınmaya çalışıldı. Hastaların hepsine işlem sonrası D-J stent konuldu. Katarterler ortalama 6 hafta sonunda alındı.

6. haftada yapılan taşsızlık değerlendirmesinde 4 mm altı rezidü taş kalması taşsızlık olarak değerlendirildi.

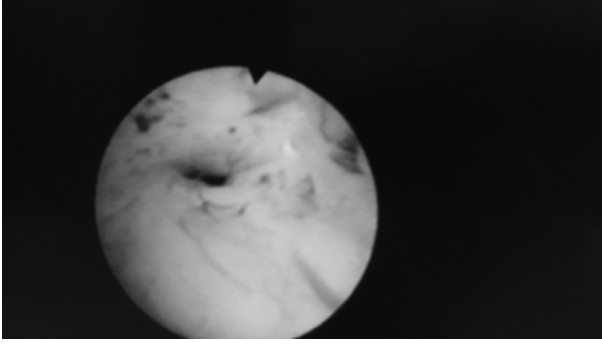
Post op komplikasyonları değerlendirmede modifiye Clievan sınıflandırılması kullanıldı.

Bulgular

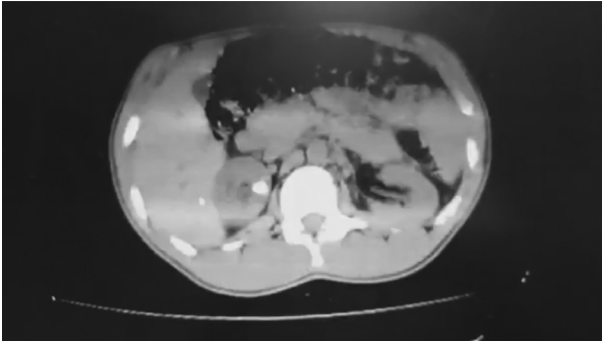
Hastaların tamamında KD taşları mevcut olup, KD santral yerleşimli ve dar ağızlı idi(Resim2). Ortalama taş boyutu 11,2 mm'idi. 9 hastada başarısız ESWL sonrası RIRS kararı verildi. 6 hastada kontrastsız CT sonrası tespit edilen KD ve taşları nedeni le RIRS kararı verildi.

Hastaların yaş ortalaması 52,5 yıl, body mass indeks ortalaması; 26,5 idi. Ortalama işlem süresi 42,3 dk idi.

6. haftada yapılan değerlendirmede 9 hastada komplet taşsızlık sağlandığı tespit edildi. Kalan 6 hastada ise komplet taşsızlık 2 seans ile sağlandı. Tek seansta taşsız-



Resim 1



Resim 2

lık oranı %60 olup literatür ile bağdaşmaktadır.

Hastalarımızın hiç birinde clevan sınıflandırmasına göre major komplikasyon tespit edilmedi. Post operatif dönemde bir hastada ateş görüldü. Operasyonlar esnasında major kanama izlenmedi. Oluşan minör kanamalar lazer ile koagüle edildi. Post op komplikasyon izlenmedi.

Hastaların tamamın D-J katateri alındı.

Tartışma

Endoüroloji alanındaki gelişmelerin, özellikle de; aktif defleksiyon yapabilen 2. kuşak fleksibl üreterorenoskopların kullanıma girmesinin yanı sıra, HoYAG lazer ve nitinol basket kateterler gibi yardımcı faktörlerin de katkısı ile RFNL başarısı son dönemlerde oldukça artmış ve PNL ile yarışır hale gelmiştir. Auge ve ark.'larının çalışmasında alt pol KD taşlarında düşük başarı oranı bildirilmişse de; Sejiny ve ark.'ları tarafından yapılan çalışmada KD lokalizasyonunun başarı üzerinde anlamlı etkisi olmadığı ortaya konulmuştur (8,9)

KD'ün nadir görülmesi belli bir tedavi protokolü oluşturulmasının önündeki en büyük engeli teşkil etmektedir. Teknolojide ki gelişmelere paralel olarak minimal invaziv yöntemlerde gelişmeler KD tedavi protokollerini etkilemiştir.

Tedavi gerekliliğinin belirlenmesinden sonra uygun protokolün seçimine esas faktör divertikülün anatomik yapısı ve yerleşim bölgesidir. Tedavide RIRS' da esas taşın ekstrakte edilmesi ve divertül ağzının genişletilmesidir.

RIRS kullanımının giderek artması ve holmium laserin etkinliği, özellikle direkt bakı ile RIRS' de KD değerlendirilebilmesi önemli avantaj sağlamaktadır. İşlemin minimal invaziv olması ve endovizyonal olarak tüm basamakların görece yapılması da önemli avantajları arasındadır.

KD uygun tedavinin belirlenebilmesi ve üstünlüklerinin kıyaslanabilmesi açısından prospektif çok merkezli çalışmalara ihtiyaç duyulmaktadır.

Teşekkür

Bu çalışmada bize her türlü desteğini esirgemeyen hocamız sayın Prof.Dr.Azam Demirele teşekkürü bir borç biliriz.

Kaynaklar

1. Rayer P. Traits des maladies des reins 3. Paris: Baillere, 1841, pp 541.
2. Gross AJ, Herrmann TR. Management of stones in calyceal diverticulum. Curr Opin Urol 2007;17:136-140
3. Michel W, Funke PJ, Tunn UW, Senge T: Pyelocalyceal diverticula. Int Urol Nephrol 1985;17: 225-30.
4. Leveillee RJ, Bird VG: Treatment of Calyceal Diverticula and Infundibular Stenosis; in Smith AD, Badlani G, Bagley D, Clayman RV, Jordan GH, Kavoussi LR, Lingeman JE, Preminger GE, Segura JW (eds): Smith's Textbook of Endourology 2006;171-186.
5. Wulfsohn MA. Pyelocalyceal diverticula. J Urol 1980;123:1-8.
6. Dretler SP. A new useful endoscopic classification of calyceal diverticula [Abstract 843]. 88th Congress AUA, San Antonio, 1993.
7. Middleton, A. W., Jr. and Pfister, R. C.: Stone-containing pyelocalyceal diverticulum: embryogenic, anatomic, radiologic and clinical characteristics. J Urol 1974; 111: 2-6.
8. Auge BK, Munver R, Kourambas J, Newman GE, Preminger GM. Endoscopic management of symptomatic calyceal diverticula: A retrospective comparison of percutaneous nephrolithotripsy and ureteroscopy. J Endourol 2002;16: 557- 563.
9. Sejiny M, Al-Qahtani S, Elhaous A, Molimard B, Traxer O. Efficacy of flexible ureterorenoscopy with holmium laser in the management of stone-bearing calyceal diverticula. J Endourol 2010;24:961-7.